

## **Erfolgreiche operative Behandlung einer heterotopen - interstitiellen und intrauterinen - Gravidität nach In-vitro-Fertilisierung (IVF).**

R. Knitza<sup>1</sup>, W. Bollmann<sup>2</sup>, M. Kolben<sup>1</sup>

<sup>1</sup> Gyn-Zentrum Gräfelfing und WolfartKlinik Gräfelfing

<sup>2</sup> Zentrum für Reproduktionsmedizin München

### **Zusammenfassung**

Spontane heterotope Schwangerschaften, d.h. simultane intakte intrauterine und extrauterine Graviditäten, sind selten und treten mit einer Häufigkeit von etwa 1:10.000 bis 1:30.000 auf (11). Sie werden meist später als singuläre Extrauteringraviditäten, nämlich nach Auftreten klinischer Symptome oder gar erst bei intraabdominaler Blutung als Folge der Ruptur erkannt (7), obwohl infolge der Möglichkeiten der modernen Reproduktionsmedizin eine deutliche Zunahme dieser heterotopen Schwangerschaften zu verzeichnen ist (4, 11). Wir stellen den äußerst seltenen Fall einer interstitiellen und intrauterinen Schwangerschaft nach beidseitiger Salpingektomie und IVF Behandlung vor, bei welchem 27 Tage nach Embryotransfer die interstitielle Schwangerschaft endoskopisch entfernt wurde und die intrauterine Schwangerschaft ohne Komplikationen bis zum errechneten Termin fortgeführt werden konnte.

### **Schlüsselwörter**

Heterotope Schwangerschaft; IVF; operative Therapie

### **Abstract:**

Spontaneous heterotopic pregnancy i. e. simultaneous intra - and extrauterine gestation is as rare as 1:30,000 to 1:10.000 spontaneous conception (11). Usually heterotopic pregnancies are diagnosed later than the ectopic pregnancy, often not until clinical signs of intraabdominal bleeding due to tubal rupture though due to modern reproductive procedures an increase in heterotopic pregnancies can be registered (4,11). We describe our operative procedure in a woman with previous bilateral salpingectomy following in vitro fertilization and an interstitial and intrauterine pregnancy. Interstitial pregnancy could be removed 27 days after embryo transfer by coagulation and laparoscopic excision of the ectopic implantation. The intrauterine pregnancy had an uneventful obstetrical course until term.

## Einleitung

Als Folge der Reproduktionsmedizin hat die Häufigkeit von Extrauterin graviditäten deutlich zugenommen. Sie belief sich im Jahre 2002 in Deutschland auf 326 ektope Schwangerschaften (2,2%) aus insgesamt 58.690 IVF- und ICSI-Zyklen mit 14.624 klinischen Schwangerschaften (11). Die Inzidenz heterotoper Schwangerschaften wird in diesem Kollektiv auf etwa 1% geschätzt (4). Meist findet sich neben der intrauterinen Lokalisation die zweite Fruchtanlage in der Tube, sehr viel seltener intramural, zervikal oder in der Sectionarbe (1). Wegen des hohen Risikos einer bedrohlichen Blutung im Falle einer Ruptur des Myometriums sind diese Lokalisationen der heterotopen Schwangerschaft besonders gefürchtet. Mit Blick auf den Erhalt der intakten intrauterinen Gravidität gibt es keine eindeutigen Empfehlungen zum therapeutischen Vorgehen. Wir berichten über den Verlauf einer heterotopen Gravidität bei einer 41-jährigen Patientin, die in der  $6+4/7$  Schwangerschaftswoche (SSW) endoskopisch an einer intramuralen Gravidität operiert wurde und schließlich in der  $38+2/7$  SSW per Sectio caesarea von einem gesunden Buben entbunden wurde. An Hand dieses Falles werden die verschiedenen therapeutischen Möglichkeiten dargelegt.

## Kasuistik

Eine 41-jährige IV. Gravida im Zustand nach zweimaliger Tubargravidität und Salpingektomie stellt sich nach IVF und Transfer von zwei Embryonen im Morula- bzw. Blastocystenstadium mit der Verdachtsdiagnose einer heterotopen Gravidität vor. Die Patientin klagt über keinerlei Beschwerden und hatte zuvor von drei anderen Fachkollegen unter Einbindung einer Universitätsfrauenklinik jeweils eine andere Empfehlung zur Vorgehensweise erhalten; unter anderem ein abwartendes Vorgehen. Bei der von uns durchgeführten Sonographie zeigten sich zwei vitale Embryonen entsprechend der rechnerisch  $6+3/7$  SSW. Eine Fruchthöhle saß an typischer Stelle, während die zweite rechts interstitiell gelegen war (Abb. 1). Nach ausführlicher Aufklärung der Schwangeren über die Risiken bei weiterem exspektativem Vorgehen erfolgte am nächsten Tag die Laparoskopie, bei der sich die sonographische Verdachtsdiagnose bestätigte (Abb. 2). Mit Rücksicht auf die intakte intrauterine Gravidität erfolgte die monopolare Koagulation über dem sich vorwölbenden, kurz vor der Perforation stehenden Myometrium. Stromstärke und Koagulationsdauer wurden möglichst gering bzw. kurz gehalten und dieser Vorgang

mehrfach wiederholt um lediglich eine sehr umschriebene aktinische Nekrose zur Vermeidung einer stärkeren Blutung zu erhalten. Nachdem sich die Gewebsnekrose zeigte, erfolgte die Incision in diesem Bereich, bis sich Fruchtwasser entleerte. Die Ränder der Wundhöhle wurden anschließend vorsichtig koaguliert, bevor nachfolgend das Schwangerschaftsprodukt extrahiert (Abb. 3) und zur histologischen Untersuchung eingesandt wurde. Die morphologische Untersuchung bestätigte die klinische Diagnose einer ektopen Gravidität. Sicherheitshalber erfolgte am Ende der Operation die Adaptation der Wundränder durch eine PDS-Naht, um angesichts der Ausdünnung der myometranen Wand eine Ruptur bzw. Perforation im späteren Schwangerschaftsverlauf zu vermeiden. Der weitere Schwangerschaftsverlauf war komplikationslos. Auf Grund der Nackentransparenzmessung und der Parameter der Serum-Biochemie ergab sich in der 12+<sup>6</sup>/<sub>7</sub> SSW ein individuelles Risiko für Trisomie 21 von 1:411. Die Schwangere verzichtete daraufhin auf eine invasive genetische Diagnostik und konnte in der 38+<sup>2</sup>/<sub>7</sub> SSW durch primäre Sectio caesarea von einem 3300 g schweren, gesunden Buben entbunden werden. Am Uterus fanden sich keine Hinweise auf die in der Frühgravidität erfolgte Operation.

## **Diskussion**

Bei Anwendung moderner Methoden der assistierten Reproduktion nimmt die Zahl heterotoper Schwangerschaften deutlich zu (11). Obwohl Sterilitätspatientinnen engmaschig sonographisch überwacht werden, gibt es auch heute noch dramatische Verläufe als Folge einer zunächst nicht erkannten und daher später rupturierten heterotopen Schwangerschaft (10), da vor allem bei ausgeprägtem Überstimulationssyndrom heterotope Schwangerschaften besonders schwierig zu diagnostizieren sind (11). Während bei ektoper Schwangerschaft im ampullären bzw. isthmischen Tubenabschnitt die Laparoskopie neben der Diagnosesicherung meist auch gleich zur chirurgischen Therapie genutzt wird, ist bei intramuraler Gravidität das Risiko stärkerer Blutungen bei operativer Vorgehensweise gegeben. Daher empfehlen in derartigen Fällen manche Autoren die systemische medikamentöse Therapie mit Methotrexat (MTX) (6,8), oder aber die gezielte laparoskopische Injektion von MTX (5), wenngleich vor allem bei systemischer Gabe mit Versagern und Komplikationen zu rechnen ist (2, 3). Diese Therapie beinhaltet nach unserer Ansicht ebenso wie die lokale Injektion von Kaliumchlorid (9) das hohe Risiko, aufgrund der nur minimalen Distanz zur intrauterinen Fruchthöhle durch Diffusion

auch das Absterben des regelrecht lokalisierten Embryo zu bewirken. Über eine erfolgreiche Behandlung einer heterotopen Schwangerschaft in der Sectionarbe mit lokaler Kaliumchlorid-Injektion ohne Schädigung des intrauterinen Embryos wird jedoch auch berichtet (9). Aufgrund der wenigen kasuistischen Mitteilungen über auf unterschiedliche Weise erfolgreich therapierte heterotope Schwangerschaften kann derzeit keine allgemein gültige Empfehlung zur Vorgehensweise gegeben werden. Jede Verzögerung bei der Therapieentscheidung nach Sicherung der Diagnose birgt jedoch das Risiko einer Ruptur, die zu einer notfallmäßigen Intervention führt, welche die Chance auf das Fortbestehen der Intrauterin gravidität verschlechtern dürfte.

## Literatur

- <sup>1</sup> Coady AM, Ectopic pregnancy: A review of sonographic diagnosis. *Ultrasound* 2005; 13:18-29
- <sup>2</sup> Dilbaz S, Caliskan E, Dilbaz B, Predictors of Methotrexate Treatment Failure in Ectopic Pregnancy. *J. Reproductive Medicine* 2006; 51: 87- 93
- <sup>3</sup> Eulgem KC, Knitza R, Konservative Behandlungsmöglichkeiten ektooper Schwangerschaften und Präsentation eines komplizierten Verlaufs mit einer Peritonitis unter Methotrexat. *Gynäkol. Geburtshilfliche Rundsch.* 2000; 40:159-62
- <sup>4</sup> Goldmann GA, Fisch B, Ovadia J, Heterotopic pregnancy after assisted reproductive technologies. *Obstetrical and Gynecological Survey* 1992; 47:217-221
- <sup>5</sup> Hafner T, Aslam N, Ross JA, et al., The effectiveness of non-surgical management of early interstitial pregnancy: a report of ten cases and review of the literature. *Ultrasound in Obstetrics and Gynecology* 1999; 13: 131-136
- <sup>6</sup> Klemm P, Koehler C, Eichhorn H, Hillemanns P, Schneider A, Sonographic monitoring of systemic and local methotrexate (MTX) therapy in patients with interstitial pregnancies. *J. Perinat.Med.* 2006; 34: 149-157
- <sup>7</sup> Rojansky N, Sheuker JG, Heterotopic pregnancy and assisted reproduction: An update. *J. Assist Reprod Genet* 1996; 13: 594-601
- <sup>8</sup> Ruckhäberle E, Maurer S, Kolben M, Therapie der intramuralen Gravidität mit Methotrexat. *Geburtsh u Frauenheilkd* 2001; 61: 42-44

<sup>9</sup> Salomon LJ, Fernandez H, Chauveaud A, et al., Successful management of a heterotopic Caesarean scar pregnancy: potassium chloride injection with preservation of the intrauterine gestation: Case report. Human Reproduction 2003;18:189-191

<sup>10</sup> Strowitzki T, Korell M, Seehaus D, et al. Combined intra-uterine and extra-uterine pregnancy in the contralateral tube after gamete intra-fallopian transfer. Hum Reprod.1993;12: 2231-3

<sup>11</sup> Tews G, Ebner T, Jesacher K, Besonderheiten der ektopen Schwangerschaften nach IVF/ICSI . J. Reproduktionsmed. Endokrinol 2004; 1: 268-271

### Korrespondenzadresse

Prof. Dr. R. Knitza

Ruffiniallee 17

82166 Gräfelfing

e-mail: info@gyn-zentrum.de

Tel.:089 - 89827777

Abb. 1

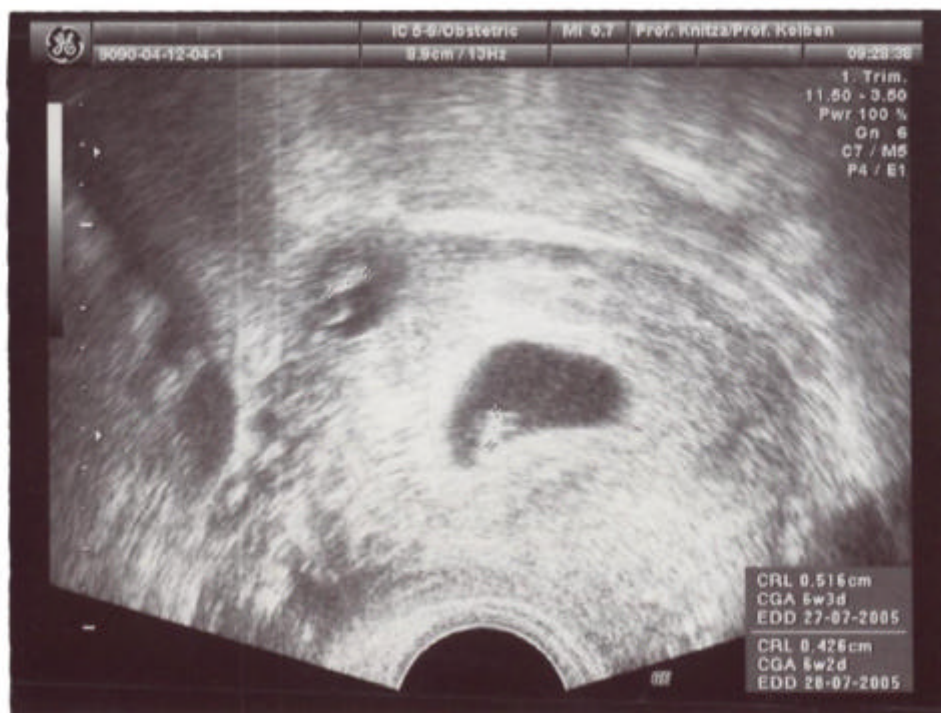

Abb. 2

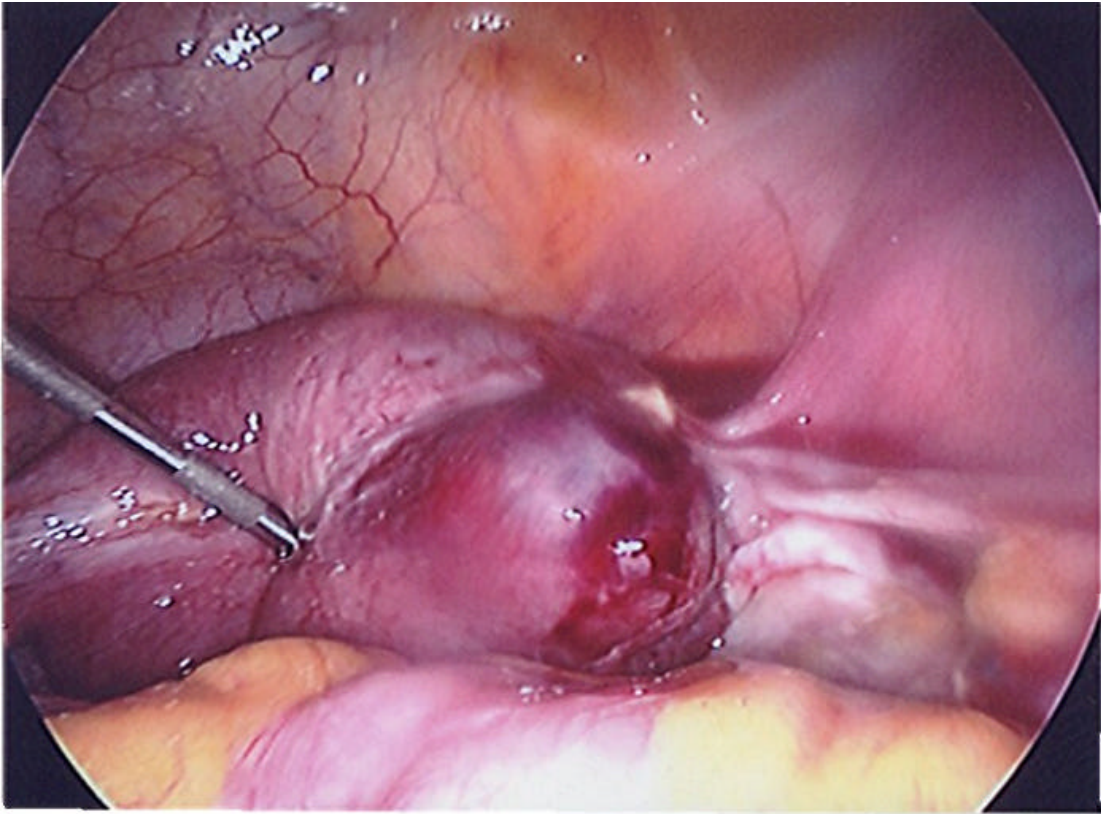


Abb. 3

